

Indicaciones actuales de revascularización de OTC



Dr. Mario Araya Hormazábal







Cardiólogo Intervencionista, Laboratorio de Hemodinamia Hospital San Juan de Dios y Clínica Alemana de Santiago, Chile; Director Jornadas SOLACI; Editor Asociado Boletín ProEducar Nro.112

Chile

La oclusión total crónica (OTC) se define como una estenosis total (100%) de una arteria con flujo TIMI 0 distal y con un tiempo de oclusión mayor a 3 meses de evolución. La intervención coronaria percutánea (ATC) de una OTC es uno de los principales retos de la cardiología intervencionista. La prevalencia de OTC en angiografías es alta, reportándose entre un 15 y 20%.¹ Sin embargo, estas lesiones tienen una menor indicación de revascularización debido a múltiples factores, que incluyen una mayor tasa de fracaso, mayor tiempo de exposición a radiación, alto costo y una mayor frecuencia de complicaciones. Cabe además destacar, que no se ha demostrado que la recanalización de una OTC aumente la sobrevida.² Aunque menos del 10% de las OTC son derivadas para revascularizar por vía percutánea, estudios como el PROGRESS-CTO, UK Hybrid CTO y RECHARGE han mostrado una tasa de éxito entre un 89 y un 91%.

El *score* J-CTO (imagen 1) ha permitido estratificar la complejidad de la lesión a tratar reuniendo 4 variables angiográficas y una clínica (reintento). A mayor J-CTO *score*, menor es la posibilidad de éxito³.

Imagen 1: J-CTO SCORE SHEET, Multicenter CTO Registry in Japan, J Am Coll Cardiol Intv. 2011;4(2):213-221.

Variables and definitions		
<p>Tapered</p> 	<p>Blunt</p> 	<p>Entry with any tapered tip or dimple indicating direction of true lumen is categorized as "tapered".</p>
<p>Entry shape</p> <input type="checkbox"/> Tapered (0) <input type="checkbox"/> Blunt (1)		point
<p>Calcification</p> 		<p>Regardless of severity, 1 point is assigned if any evident calcification is detected within the CTO segment.</p>
<p>Calcification</p> <input type="checkbox"/> Absence (0) <input type="checkbox"/> Presence (1)		point
<p>Bending > 45degrees</p> 		<p>One point is assigned if bending > 45 degrees is detected within the CTO segment. Any tortuosity separated from the CTO segment is excluded from this assessment.</p>
<p>Bending > 45°</p> <input type="checkbox"/> Absence (0) <input type="checkbox"/> Presence (1)		point
<p>Occlusion length</p> 		<p>Using good collateral images, try to measure "true" distance of occlusion, which tends to be shorter than the first impression.</p>
<p>Occl.Length</p> <input type="checkbox"/> <20mm (0) <input type="checkbox"/> ≥20mm (1)		point
<p>Re-try lesion</p> <p>Is this Re-try (2nd attempt) lesion? (previously attempted but failed)</p>		<p>Re-try lesion</p> <input type="checkbox"/> No (0) <input type="checkbox"/> Yes (1)
		point
<p>Category of difficulty (total point)</p> <input type="checkbox"/> easy (0) <input type="checkbox"/> Intermediate (1) <input type="checkbox"/> difficult (2) <input type="checkbox"/> very difficult (≥3)		<p>Total</p>  <p>points</p>

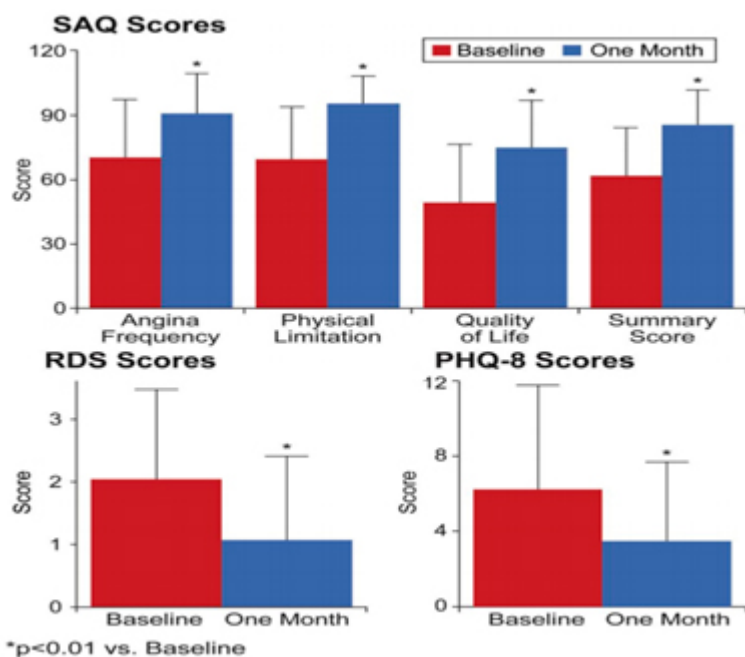
La literatura planteaba hace algunos años dudas tangibles sobre el real beneficio del tratamiento percutáneo de una OTC en base a estudios mayoritariamente observacionales que en general mostraban beneficio clínico asociado a una recanalización exitosa⁴.

El estudio DECISION-CTO aleatorizó 834 pacientes a terapia percutánea versus terapia médica óptima (TMO). Se reportó 91% éxito de ATC. No hubo diferencias en el *punto final* de muerte, infarto, *stroke* o nuevo procedimiento en seguimiento a 5 años en el análisis de intención de tratar. Tampoco se observaron diferencias en cuestionarios de calidad de vida. Sin embargo, se atribuyeron los resultados no favorables a posibles sesgos de selección, a una tasa alta de *crossover* de la rama de terapia médica a ATC, a la falta de discriminación entre la mejoría clínica de la ATC en general y la recanalización de la OTC en pacientes con enfermedad multivaso, y a un *punto final* inadecuado en el contexto de enfermedad coronaria estable.

El registro OPEN CTO reclutó un total de 1000 pacientes con un total de 1054 OTC que cumplían criterios para intervenir por vía percutánea utilizando la estrategia de abordaje híbrida. Se consideró el procedimiento exitoso al posicionar guía distal en lumen verdadero en un primer intento y poder liberar un stent o en su defecto insuflar un balón con flujo distal final TIMI II o III, estenosis residual menor de 50% y sin comprometer significativamente un ramo lateral. Cumpliendo esta definición, el procedimiento fue exitoso en el 86.2% de los casos. El seguimiento se realizó al mes mediante cuestionarios:

Imagen 2: Seattle Angina Questionnaire (SAQ), Rose Dysnea Scale (RDS) y Patient Health

Questionnaire (PHQ-8):



Unadjusted Health Status Scores at Baseline and 1 Month, JACC: Cardiovascular Interventions Vol.10, No.15, 2017^a by the American College of Cardiology Foundation, Published by Elsevier.

Hubo mejoría estadísticamente significativa al mes en todos los cuestionarios sometidos. SAQ quality of life (QOL) (49.4 ± 0.9 to 75.0 ± 0.7 ; $p < 0.01$), RDS (2.0 ± 0.1 to 1.1 ± 0.1 ; $p < 0.01$) y PHQ-8 (6.2 ± 0.2 to 3.5 ± 0.1 ; $p < 0.01$). Por otro lado, al comparar a los pacientes con ATC exitosa con respecto a los con procedimiento frustrado, los primeros presentan mejoría en el SAQ QOL también estadísticamente significativa. Las complicaciones ocurrieron más al tratar una OTC que un paciente sin una OTC. Se documentó una mortalidad de un 0.9% y dentro de las complicaciones más frecuentes fueron la perforación (8.8%) y el infarto agudo al miocardio periprocedimiento (2.6%)⁵.

Ahora, el estudio multicéntrico EURO-CTO aleatorizó de forma prospectiva un total de 396 pacientes con ATC a la OTC y lo comparó con la TMO. TMO se definió por combinación de aspirina, estatinas, inhibidor de la enzima convertidora de angiotensina asociado a al menos dos antianginosos en sus dosis máximas toleradas. La intervención de la oclusión tuvo un éxito del 86.3%. Diez pacientes asignados a TMO (7.3%) experimentaron *cruce* a la rama de angioplastia por angina invalidante. En su seguimiento el *punto* primario de eficacia en cuanto a la medición de SAQ a 12 meses demostró mejoría estadísticamente significativa para frecuencia en angina ($P = 0.009$), como en el puntaje de la Canadian Cardiovascular Society Angina Score (CCS) ($P < 0.001$). Además, numéricamente existió una tendencia a mejorar la calidad de vida, estabilidad en la angina, limitación física y la satisfacción a la terapia en los pacientes sometidos a angioplastia de la OTC. Ahora, en cuanto a los eventos cardiacos mayores adversos en el seguimiento hasta 12 meses, no hubo aumento en ellos (5.2% vs 6.7%; $P = 0.52$)⁶.

En base a los estudios anteriormente comentados, existe en la actualidad evidencia que permita tratar una OTC con beneficios claros por sobre la TMO. Los beneficios potenciales del intervencionismo

percutáneo son los siguientes:

- Mejoría de los síntomas y disminución de la necesidad de uso de medicamentos anti anginosos
- Disminución de la necesidad de cirugía de revascularización miocárdica
- Mejoría eventual de la función ventricular izquierda (FEVI)
- Mejoría de la tolerancia de los síndromes coronarios agudos en el futuro

Al abordar una OTC, el manejo se inicia con la TMO y con la estratificación de riesgo, estableciendo la posibilidad de éxito de la intervención percutánea y el riesgo de complicaciones. Proponemos razonable considerar un éxito mayor del 80% y un riesgo de complicaciones menor de 3% como parámetros para abordar una OTC.

El tratamiento percutáneo se justificará según los siguientes factores

- Presencia de síntomas: La revascularización exitosa de una OTC se asocia a la mejoría de síntomas. Los beneficios incluyen menos limitación de su actividad física, menores episodios de angina y mejor calidad de vida. La presencia de síntomas hoy es una de las principales indicaciones de ATC de una OTC y ha sido reportado por estudios multicéntricos aleatorizados recientemente publicados como el OPEN CTO y EURO CTO^{5,6}.
- Presencia y cantidad de isquemia: La revascularización será apropiada y es recomendada en los pacientes con isquemia significativa y/o en presencia de disfunción regional del ventrículo izquierdo, incluso en ausencia de síntomas. Se ha demostrado que la ATC exitosa de una OTC reduce significativamente la isquemia. Su cuantificación es relevante, proponiendo un punto de corte de 10% como predictor de beneficio. Típicamente los pacientes con OTC tienen colaterales al segmento distal, pero éstas no aportan el flujo suficiente al miocardio. Utilizando la Reserva de Flujo Fraccional (FFR) se ha demostrado que cada OTC es funcionalmente significativa, aún en presencia de importantes colaterales⁷.
- Disfunción ventricular: Un meta análisis publicado el año 2015 demostró que, tras la recanalización percutánea de una OTC, la FEVI aumentaba en un 4.4% (IC 95%; 3.52-5.35, $p < 0.01$) comparado con el basal asociado a una disminución del volumen de fin de diástole⁸. Parece razonable en pacientes con disfunción ventricular izquierda y test de viabilidad positivo realizar un intento de tratar la OTC, sobre todo si se ha demostrado viabilidad por resonancia magnética en territorio concordante a la OTC. Sin embargo lo descrito, ensayos contemporáneos como el REVASC generan controversia con respecto al tema de la mejoría en el engrosamiento segmentario de la pared del miocardio asociado a la OTC sin aumento significativo de la FEVI⁹. A su vez, el estudio EXPLORE en pacientes con infarto agudo y revascularización de una OTC de vaso no culpable una semana post procedimiento índice no

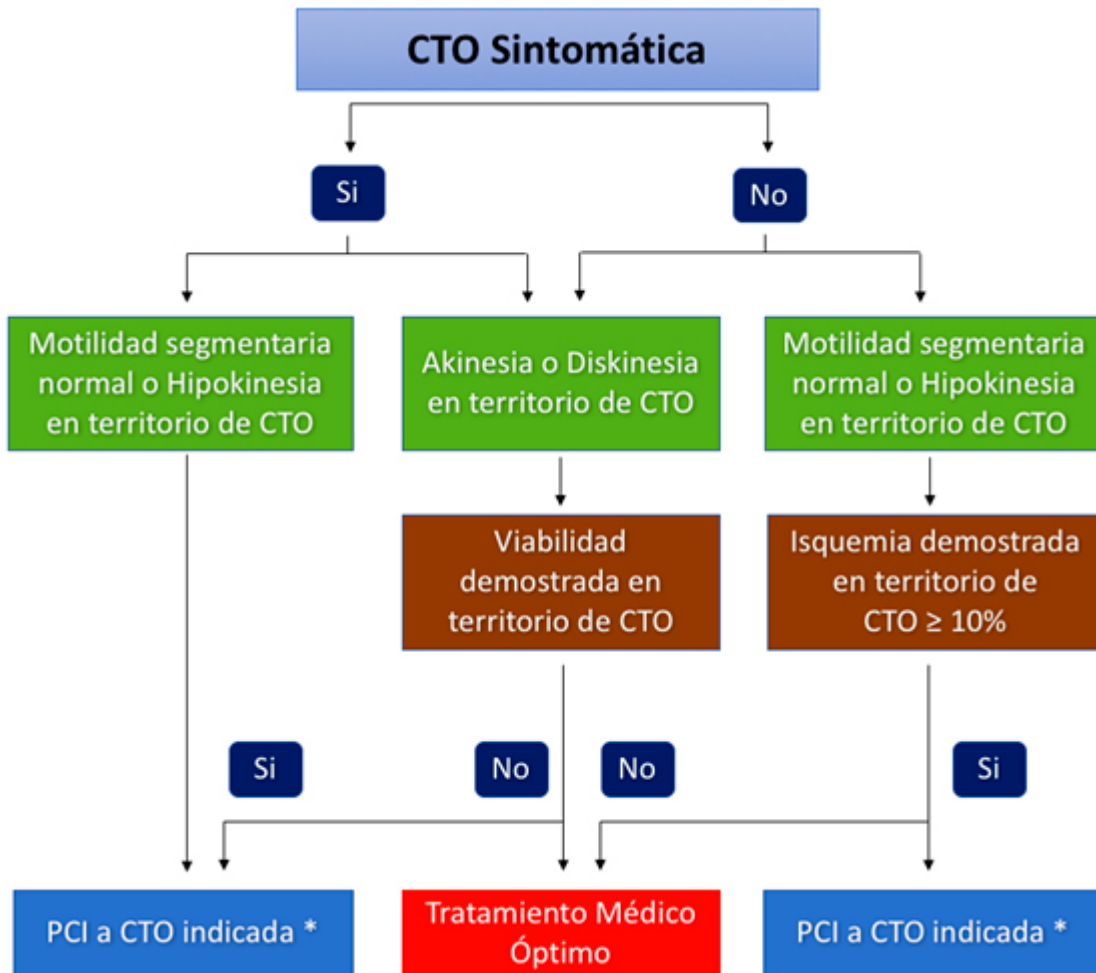
reportó beneficios en este punto.

- Estabilidad eléctrica: En pacientes portadores de desfibrilador implantable la presencia de una OTC se asocia a mayor número de descargas apropiadas. Su tratamiento exitoso podría ser beneficioso en disminuir la potencial aparición de arritmias malignas.
- Beneficio de revascularización completa y mejor tolerancia a eventos coronarios futuros: En el Registro Canadiense de OTC, la enfermedad multivaso estaba presente en tres cuartos de pacientes con OTC, siendo este hallazgo asociado a mayor derivación a cirugía¹⁰. Por otro lado, es frecuente en la práctica actual del tratamiento percutáneo de la enfermedad multivaso el revascularizar las lesiones no-OTC, dejando la OTC no revascularizada, existiendo mayor prevalencia de eventos adversos en pacientes con revascularización incompleta. Además, la presencia de enfermedad multivaso y OTC, en pacientes cursando un síndrome coronario agudo es un predictor independiente de mortalidad en el infarto. El estudio COREA-AMI señala que los pacientes que recibieron una recanalización percutánea exitosa de la OTC, siendo éste un vaso no culpable del infarto, experimentaron una menor mortalidad global (16.7% vs 32.3%) y MACE (21.9% vs 55.2%) comparado con el grupo no tratado¹¹.

Aproximación práctica a OTC

Adoptamos en nuestro centro el siguiente algoritmo terapéutico propuesto por Galassi, agregando en la toma de decisiones la factibilidad de realizar una ATC exitosa minimizando las eventuales complicaciones e, idealmente, hecha por un operador dedicado (imagen 3):

Imagen 3



* Asegurar: Operador experimentado. Tasa de éxito > 80%. Complicaciones < 3%.

Conclusión

El intervencionismo percutáneo de las OTC puede proporcionar beneficios significativos para el paciente cuando está clínicamente indicado y el procedimiento es apropiado. Se debe tratar a los pacientes por sus síntomas y/o presencia de isquemia significativa, en territorio viable, y no sólo por la angiografía o por desarrollar las habilidades del operador (riesgo de angioplastia inapropiada). La revascularización percutánea completa exitosa debe ser nuestra meta, factor que debiera aumentar el número de pacientes tratados con una OTC. Lo anterior sostiene la idea de desarrollar programas con operadores dedicados que tengan más de 50 procedimientos de OTC/año y redes de derivación, para optimizar la selección del paciente, maximizar el éxito y disminuir eventuales complicaciones. La estrategia frente a cada paciente debe considerar además del beneficio potencial de su tratamiento exitoso, la complejidad anatómica que se asocia a la probabilidad de éxito, y estimar el potencial riesgo de complicaciones asociadas a los procedimientos complejos de tratamiento híbrido de una OTC, minimizando la radiación hacia el paciente y el operador.

Referencias Bibliográficas:

1. Shah et al. Management of Coronary Chronic Total Occlusion.. *Circulation*. 2011;123:1780-1784.
2. Lee et al. Successful Recanalization of Native Coronary Chronic Total Occlusion Is Not Associated With Improved Long-Term Survival. *JACC Cardiovasc Interv*. 2016 Mar 28;9(6):530-8.
3. Morino et al. Predicting Successful Guidewire Crossing Through Chronic Total Occlusion of Native Coronary Lesions Within 30 Minutes. The J-CTO (Multicenter CTO Registry in Japan) Score as a Difficulty Grading and Time Assessment Tool., *J Am Coll Cardiol Interv*. 2011;4(2):213-221.
4. Strauss et al. Revascularization of Chronic Total Occlusions Time to Reconsider?. Vol. 64, No. 12, 2014.
5. Sapontis et al. The Outcomes, Patient Health Status, and Efficiency IN Chronic Total Occlusion Hybrid Procedures registry: rationale and design. OPEN CTO Study Group. *Coron Artery Dis*. 2017 Mar;28(2):110-119
6. Werner GS et al. A randomized multicentre trial to compare revascularization with optimal medical therapy for the treatment of chronic total occlusions. *EURO CTO*. *Eur Heart J* 2018; May 2.
7. Sachdeva R, Agrawal M, Flynn SE, et al. The myocardium supplied by a chronic total Occlusion is a persistently ischemic zone. *Catheter Cardiovasc Interv* 2013;83:9–16.
8. Meta-analysis on the impact of percutaneous coronary intervention of chronic total occlusions on left ventricular function and clinical outcome. Hoebbers LP et al. *International Journal of Cardiology*; 187 (2015) 90–96.
9. Buettner H et al. Recovery of Left Ventricular Function in Chronic Total Occluded Coronary Arteries (REVASC) TCT, 2017.
10. Fefer P et al. Current perspectives on coronary chronic total occlusions: the Canadian Multicenter Chronic Total Occlusions Registry. *J Am Coll Cardiol*. 2012 Mar 13;59(11):991-7.
11. Ik Jun Choi, et al. Impact of Percutaneous Coronary Intervention for Chronic Total Occlusion in Non-Infarct-Related Arteries in Patients with Acute Myocardial Infarction (From the COREA-AMI Registry). *Am J Card*; 2016, Volume 117, Issue 7, Pages 1039–1046.